

Institut für Pathologie und Molekularpathologie

Schmelzbergstrasse 12
8091 Zürich

www.pathologie.usz.ch

BIOPSIE

Annahme Tel. 044 255 25 29 / 25 32
Sekretariat Intern: Gegensprechanlage Nr. 2082
Tel. 044 255 25 11
pathologie@usz.ch

**Operationspräparate und Biopsien
Intraoperative Schnellschnitte
Gynäkologie**

Datum der Entnahme: _____

Entnahmezeit: _____

Patient

Pat.-Nr _____

Fall-Nr _____

Name _____

Vorname _____

Strasse _____

PLZ _____ Wohnort _____

Geb.-Datum _____

männlich weiblich unbekannt

Rechnung an Patient Auftraggeber

Andere: _____

Name und Adresse des einsendenden Arztes/Spitals:

Institution _____

Name _____ Vorname _____

Strasse _____

PLZ _____ Ort _____

Befundkopie an:

Institution _____

Name _____ Vorname _____

Strasse _____

PLZ _____ Ort _____

Schnellschnitt

Indikation: _____

Präzise Fragestellung: _____

Antwort an: _____

Tel.-Nr.: _____

Organ/Entnahmeort:

Gewebe: frisch fixiert

Resektion

bitte freilassen

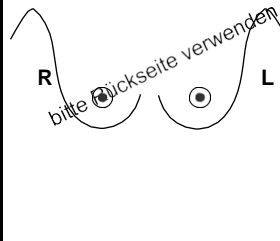
1) _____

2) _____

3) _____

4) _____

5) _____



Klinische Angaben / Diagnose / bisherige Therapie

Letzte Periode: _____ regelmässig ja nein durchschnittliche Zyklusdauer: _____

Hormonbehandlung: vom _____ bis _____

Oestrogen (welche?) _____ Gestagen (welche?) _____

Fragestellung:


Bemerkungen (bei Studien auch Bezeichnung):

wird von der Pathologie ausgefüllt:

Ankunft	fix <input type="checkbox"/>	unfix <input type="checkbox"/>	Schnellschnitt
	aufg <input type="checkbox"/>		
Labor	fix <input type="checkbox"/>	aufg <input type="checkbox"/>	Ankunft Labor: _____ Uhr
	BMA: _____		Bearbeitung (LaborantIn): _____
	AA: _____		Beurteilung (PathologIn): _____
Datum, Zeit: _____			Diagnose: _____
			Tel. Durchsage: _____ Uhr
			Empfänger (OP): _____



Resektion



Markierung der Resektionsränder

zur Mamille: _____ medial: _____ lateral: _____
peripher: _____ cranial: _____
pectoral: _____ zur Haut: _____

Standardisierte intraoperative Markierung von Mammapräparaten

Um die mamillo-periphere Achse (Ausrichtung der Milchgänge) standardisiert festzulegen, wird im UniversitätsSpital Zürich folgendes Markierungsschema verwendet:

Nach Seitenangabe der Brust wird die Achse (Zifferblatt) definiert. Die erste Fadenmarkierung erfolgt mamillennah mit 2 kurzen Fäden. Die zweite Markierung liegt hautnah mit 2 langen Fäden, gegebenenfalls wird sie durch eine exzidierte Hautspindel ersetzt. In der Regel ist durch diese Angaben ein Befund eindeutig lokalisiert. Eine Ausnahme bildet die retroareoläre Lage. Deswegen und zur besseren Identifizierung grösserer Gewebestücke empfiehlt sich eine dritte Markierung bei 12 Uhr mit einem langen Faden. Alle Markierungen werden auf dem Auftragsformular für die pathologische Untersuchung schriftlich festgehalten.

